

UNIVERSIDADE FEDERAL DE MINAS GERAIS

# Materiais dentários

*Em Odontopediatria*

DA PREVENÇÃO A REABILITAÇÃO



UNIVERSIDADE FEDERAL DE MINAS GERAIS

Marco Aurélio Benini Paschoal  
Raquel Gonçalves Vieira Andrade  
Izabella Barbosa Fernandes  
Joana Ramos-Jorge  
Cristiane Meira Assunção  
Gabriele Andrade Maia  
Isabela da Costa Gonçalves  
Kátia Kelly Bragança de Souza

Imagens e Ilustrações

CANVA PRO, PIXABAY, PEXELS, UFMG, DENTAL CREMER

Veiculação: Digital

*Materiais dentários em Odontopediatria:  
Da prevenção a reabilitação*

BELO HORIZONTE  
2021

**Obra publicada pela**

Universidade Federal de Minas Gerais

Faculdade de Odontologia

Departamento de Saúde Bucal da Criança e do Adolescente

**Texto:** Marco Aurélio Benini Paschoal, Raquel Gonçalves Vieira Andrade, Izabella Barbosa Fernandes, Joana Ramos-Jorge, Cristiane Meira Assunção, Gabriele Andrade Maia, Isabela da Costa Gonçalves, Kátia Kelly Bragança de Souza

**Design:** Gabriele Andrade Maia, Isabela da Costa Gonçalves

**Direitos dos autores © 2022. Não é permitida a venda desta obra e seu uso é destinado para fins acadêmicos. A fonte e autoria da obra deve ser citada sempre que for utilizada.**

**Comissão Editorial da Faculdade de Odontologia da UFMG (03/2021-03/2021):**

Raquel Conceição Ferreira

Ivana Márcia Alves Diniz

Fernanda de Moraes Ferreira

Fabiana Vargas Ferreira

Walisson Arthuso Vasconcellos

Aline Araújo Sampaio

Bárbara da Silva Mourthé Matoso

Ana Carolina Marques Medeiros

Miriam Cândida de Jesus

Sérgio Barbosa Santos

**FAO**  
FACULDADE DE  
ODONTOLOGIA

Faculdade de Odontologia da UFMG  
Comissão Editorial  
Av. Antônio Carlos, 6627, Pampulha - Belo Horizonte/MG  
CEP 31270-901



M425

Materiais dentários em odontopediatria [recurso eletrônico] : da prevenção a reabilitação / Marco Aurélio Benini Paschoal ... [et al.] – Belo Horizonte : FAO UFMG, 2021.

49 p. : il.

Modo de Acesso: World Wide Web

ISBN: 978-85-93368-37-0

1. Materiais dentários. 2. Odontopediatria. 3. Materiais restauradores do canal radicular. 4. Reabilitação bucal. 5. Assistência odontológica para crianças. I. Paschoal, Marco Aurélio Benini. II. Universidade Federal de Minas Gerais. Faculdade de Odontologia. III. Título.

BLACK – D22

# Materiais dentários em Odontopediatria: Da prevenção a reabilitação

**RESUMO:** O atendimento Odontológico em crianças pode ser um desafio para o Cirurgião-Dentista devido a fatores como: o comportamento da criança, a dificuldade no diagnóstico diferencial e a complexidade das decisões de tratamento. A escolha incorreta de um material restaurador, por exemplo, pode acometer a qualidade e a longevidade do procedimento realizado, portanto, torna-se essencial o conhecimento sobre estes materiais baseando-se nas evidências científicas. Atualmente, estão disponíveis no mercado inúmeros materiais dentários para tratamentos preventivos e reabilitadores e este guia aborda de forma sintetizada quais são os principais materiais aplicados à Odontopediatria, bem como suas indicações, contraindicações, vantagens e desvantagens, marcas comerciais e modo de uso, visando auxiliar estudantes de Odontologia e Cirurgiões-Dentistas durante o atendimento infantil, oferecendo saúde bucal e qualidade de vida para esta população.

**PALAVRAS-CHAVE:** Odontopediatria, Materiais Dentários, Saúde Bucal

**ISBN:** 978-85-93368-37-0

# PREFÁCIO

Durante o atendimento odontológico de crianças o Cirurgião Dentista se depara com diversas situações, desde tratamentos preventivos até os tratamentos reabilitadores mais complexos.

Este guia aborda os principais materiais utilizados na Odontopediatria, apresentando suas indicações e o passo a passo de como utilizá-los.

Todo conteúdo foi construído com base na literatura de forma sintetizada com objetivo de facilitar o dia a dia dos profissionais em atendimentos odontopediátricos.

Os autores.

# SUMÁRIO

Flúor	06
Diamino Fluoreto de Prata (Cariostático)	09
Infiltrantes resinosos	12
Selantes	15
Cimento Ionômero de Vidro	19
Sistemas Adesivos	24
Resinas Compostas	27
Materiais aplicados a prática endodôntica	31
Materiais Bioativos	39
Coroas de aço	43

FLÚOR



# FLÚOR

## O que é ?

É um composto químico que previne a desmineralização dentária e pode ser encontrado de diversas maneiras e com diferentes abrangências, como:

- Coletivo - Fluoretação das águas;
- Individual - Dentifrício fluoretado e enxaguante bucal;
- Profissional - Géis fluoretados, vernizes fluoretados e em materiais restauradores com liberação de flúor.

## INDICAÇÕES



- Proteção adicional para o elemento dentário;
- Higiene oral precária;
- Risco médio e alto de cárie;
- Dieta rica em sacarose;

## CONTRA-INDICAÇÕES



- Pacientes alérgicos aos componentes.

## VANTAGENS

- ✓ Tratamento não invasivo;
- ✓ Baixo custo;
- ✓ Fácil aplicação;

## DESVANTAGENS

- ✗ Risco de intoxicação ao ingerir podendo ocasionar fluorose, irritação gastrointestinal e náusea;



## ATENÇÃO!

A ingestão de flúor causa fluorose. Devido à isso, para evitar o risco de ingestão indica-se produtos mais concentrados, como o flúor em verniz.

## MARCAS COMERCIAIS

- Flúor em gel - Flugel (DFL)
- Verniz fluoretado (SSWhite)
- Flúor em espuma FluorCare (FGM)
- Duraphat (Colgate)
- Verniz ClinPro (3M)



## • PASSO A PASSO CLÍNICO

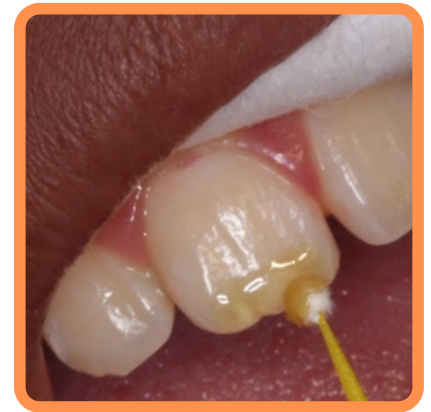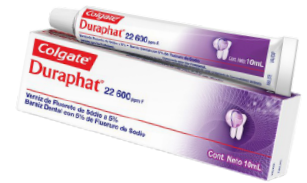### FLÚOR EM GEL

1. Profilaxia + Secagem dos dentes com jatos de ar;
2. Isolamento relativo do campo operatório;
3. Dispensar o gel de flúor em um pote dappen de silicone;
4. Aplicar na superfície dental com auxílio de bolinha de algodão;
5. Esperar 1 minuto;
6. Remover o excesso com algodão;
7. Evitar comer, beber ou escovar dente por 30 minutos.



### VERNIZ FLUORETADO

1. Profilaxia;
2. Agitar o frasco;
3. Secar os dentes com jatos de ar;
4. Isolamento relativo do campo operatório;
5. Dispensar as gotas em um pote dappen de silicone;
6. Aplicar na superfície dental com auxílio de microbrush;
7. Esperar 1 minuto;
8. Remover o excesso com microbrush (se necessário);
9. Evitar comer, beber ou escovar dente por 30 minutos.



### VERNIZ EM ESPUMA

1. Afastar os tecidos moles;
2. Profilaxia com pedra pomes e água ou pasta profilática;
3. Colocar o paciente em posição vertical e utilizar um sugador para evitar a deglutição;
4. Secar os dentes com jato de ar;
5. Aplicar o flúor com auxílio de uma espátula ou pincel;
6. Esperar 1 minuto;
7. Evitar comer, beber ou escovar dente por 30 minutos.



**DIAMINO  
FLUORETO  
DE PRATA  
(CARIOSTÁTICO)**

# CARIOSTÁTICO

## O que é ?

É um agente com alto conteúdo de flúor e prata utilizado para o tratamento de hipersensibilidade e paralisação de lesões cáries. Os íons flúor aumentam a resistência à desmineralização e os íons prata dificulta a adesão bacteriana.

## INDICAÇÕES

- Criança não cooperativa com doença cárie ativa;
- Cárie na primeira infância;
- Múltiplas lesões de cárie ativa em dentina (sem comprometimento pulpar);
- Lesões de cárie proximais (difícil acesso);
- Crianças com deficiência que dificultam à realização do tratamento restaurador;
- Situações de atendimento odontológico de campo;



## CONTRA-INDICAÇÕES

- Pacientes alérgicos aos componentes.



## VANTAGENS

- ✔ Tratamento não invasivo;
- ✔ Baixo custo;
- ✔ Fácil aplicação;
- ✔ Visa ganhar tempo para conseguir o equilíbrio bucal;
- ✔ Efetivo;

## DESVANTAGENS

- ❌ Escurecimento dentário;

## MARCAS COMERCIAIS

- Cariestop 12% e 30% (Biodinâmica)
- Riva Star 38% (SDI)

Deve ser usado preferencialmente a concentração 38% (44.800 ppm F)



# • PASSO A PASSO CLÍNICO

## CARIESTOP

1. Profilaxia;
2. Proteger os tecidos moles com vaselina;
3. Isolamento relativo do campo operatório;
4. Agitar o frasco para homogeneizar a solução;
5. Colocar uma gota do cariostático em um pote dappen de vidro;
6. Secar o dente;
7. Aplicar de forma ativa com microbrush por 1 minuto;
8. Remover o excesso com algodão, gaze ou lavar por 30 segundos;
9. Evitar comer, beber ou escovar dente por 30 minutos.



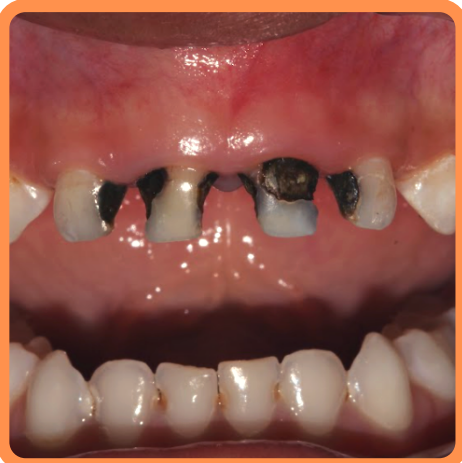## RIVA STAR

1. Usar placa de vidro;
2. Proporcionar 1 Gotas do frasco 1 (diamino fluoreto de prata) e 2 Gotas do frasco 2 (Iodeto de potássio);
3. Misturar com microbrush; (versão encapsulada já é proporcional)
4. Uso igual do cariestop (diferencial: Aplicação por 3 minutos)



## ATENÇÃO!

Os cariostáticos causam escurecimento dentário devido à presença da prata em sua composição. Este manchamento também pode ocorrer nos tecidos moles (gengiva, bochecha...). Por isso, recomenda-se proteger esta região com vaselina.



# INFILTRANTES RESINOSOS

# INFILTRANTES RESINOSOS

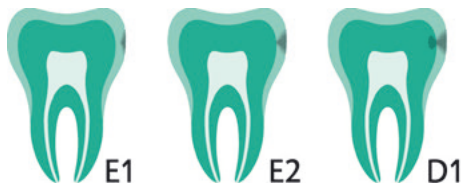## O que são?

São materiais resinosos de baixa viscosidade que penetram nas porosidades das lesões não cavitadas paralisando a sua progressão. Podem ser utilizados em dentes decíduos e permanentes.

## INDICAÇÕES



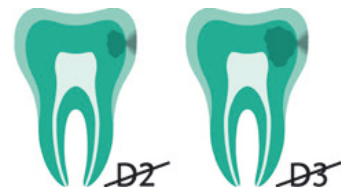- Tratamento de lesões cariogênicas não cavitadas do esmalte e em camadas superficiais da dentina;
- Melhoria estética de lesões fluoróticas não cavitadas médias a moderadas (em superfícies lisas).



## CONTRA-INDICAÇÕES



- Lesões mais profundas, já cavitadas no esmalte (defeitos do esmalte).
- Alergias conhecidas a um dos componentes do material ou alergias de contato.



\* Classificação radiográfica da profundidade da lesão por meio de imagens interproximais (DMG)

## VANTAGENS

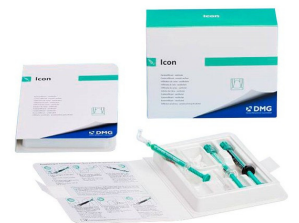- ✓ Hidrofílico;
- ✓ Resinoso;
- ✓ Fotopolimerizável;
- ✓ Baixa Viscosidade;
- ✓ Selamento interno da Lesão;
- ✓ Aumento da microdureza;

## DESvantagens

- ✗ Alto custo;
- ✗ Técnica com muitos passos;

## MARCAS COMERCIAIS

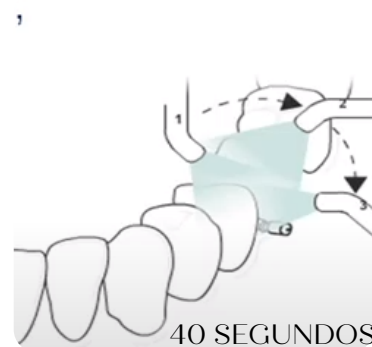
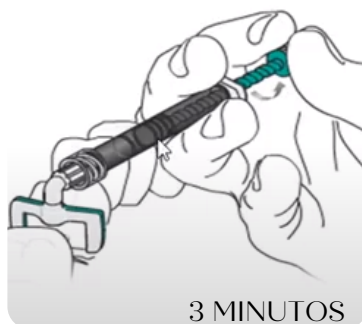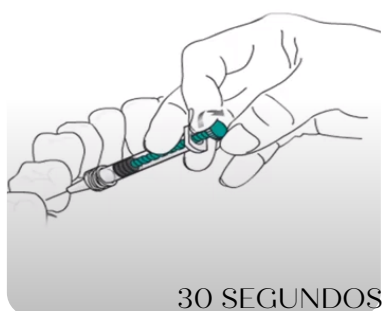
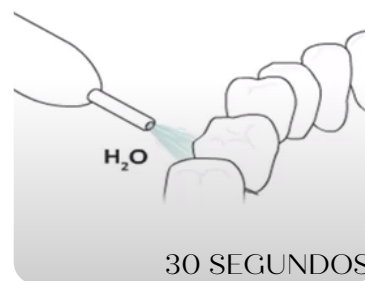
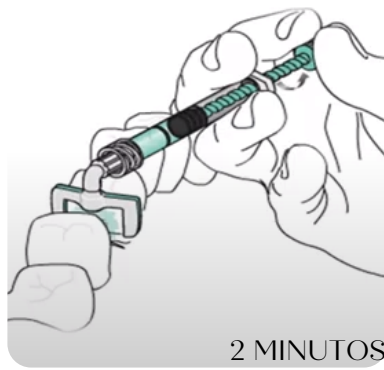
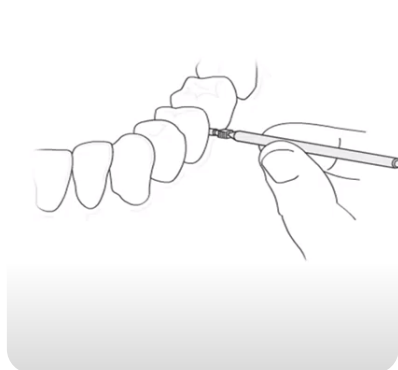
- Icon (DMG)



# • PASSO A PASSO CLÍNICO

## ICON

1. Profilaxia, Anestesia infiltrativa e Isolamento absoluto;
2. Separe o dente com a cunha e insira a matriz;
3. Realize o condicionamento ácido com Ácido Clorídrico 15 % (Icon-etch) e aguarde 2 minutos;
4. Enxague por 30 segundos e seque o dente;
5. Desidrate a superfície dentária com etanol 95% (Icon-Dry) e aguarde 30 segundos para secar;
6. Aplique o Infiltrante e aguarde 3 minutos;
7. Remova o excesso com fio dental e fotopolimerize por 40 segundos;
8. Realize a segunda aplicação do infiltrante, deixe agir por 1 minuto;
9. Remova os excessos e fotopolimerize por 40 segundos.



(DMG)

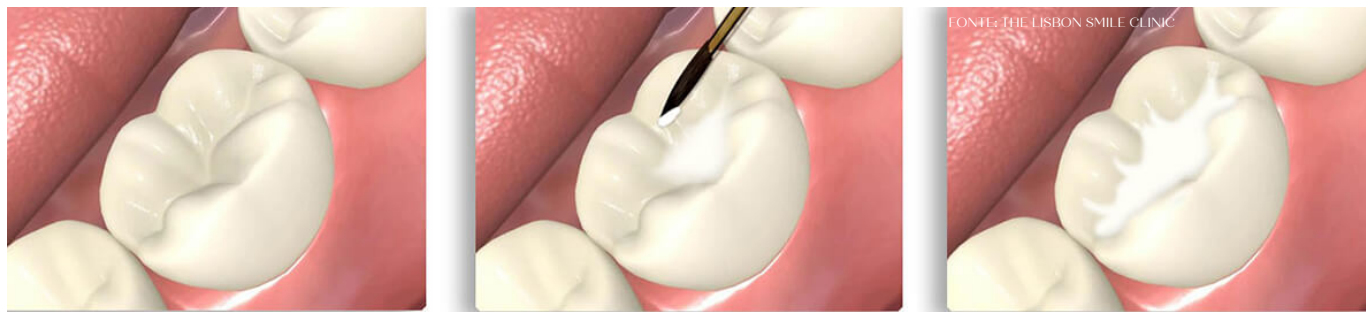


**SELANTES**

# SELANTES

## O que são?

São materiais utilizados nas fossas e fissuras da face oclusal de dentes com susceptibilidade a Doença Cárie. São capazes de interromper a comunicação de bactérias cariogênicas à essas estruturas por meio de retenção micromecânica de uma camada de material. Podem ser ionoméricos ou resinosos.



## ATENÇÃO!

*Selantes ionoméricos podem apresentar menor índice de retenção se comparado a selantes resinosos.*

### VANTAGENS

- ✓ Impedem a retenção de restos alimentares e resíduos;
- ✓ Atua como barreira, evitando colônias bacterianas;
- ✓ Previne lesões de cárie;
- ✓ Promove a paralisação de lesões de esmalte incipiente;

### DESVANTAGENS

- ✗ Perda parcial do material;
- ✗ Interferência oclusal em caso de excesso;
- ✗ Pode mascarar a lesão de cárie dificultando o diagnóstico;
- ✗ Controle periódico;

# SELANTES IONOMÉRICOS

## INDICAÇÕES



- História pregressa de cárie;
- Dentes em erupção;
- Pacientes com estado motivacional ruim;
- Morfologia da coroa dentária;
- Pacientes com necessidades especiais e/ou que apresentem dificuldades motoras que dificultem a higienização;

## CONTRA-INDICAÇÕES



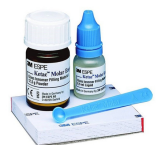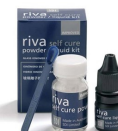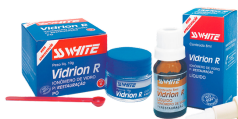- Dentes com lesão de cárie em dentina;
- Pacientes sem atividade de cárie;
- Dentes erupcionados há mais de dois anos;

## • PASSO A PASSO CLÍNICO

1. Profilaxia com pasta profilática;
2. Isolamento do campo operatório (Isolamento relativo/absoluto);
3. Condicionamento com Ácido poliacrílico, ou outro conforme recomendação do fabricante;
4. Lavagem e secagem com jatos de água/ar por 30 segundos;
5. Após a secagem, o esmalte deve se apresentar branco opaco;
6. Manipulação do material e aplicação do selante como auxílio de sonda exploradora;
7. Compressão digital para acomodação do material nas fossas;
8. Avaliação da qualidade de selamento e checagem da oclusão com o auxílio de um papel carbono;
9. Proteção com base e orientações ao paciente e responsáveis.

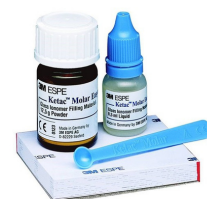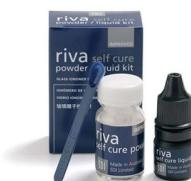## MARCAS COMERCIAIS

- Vidrion (SSWHITE)
- Maxxion R (FGM)
- Riva Self Cure (SDI)
- Ketac Molar (3M)



**Tabela 1: Principais Cimentos de Ionômero de Vidro utilizados como selantes de fossas e fissuras**

SELANTES IONOMÉRICOS	VIDRION R (SSWhite)	MAXXION R (FGM)	RIVA Self Cure (SDI)	KETAC MOLAR (3MEspe)
Proporção recomendada	1 medida rasa de pó para 1 gota de líquido	1 medida rasa de pó para 1 gota de líquido	1 medida rasa de pó para 1 gota de líquido	1 medida rasa de pó para 1 gota de líquido
Condicionamento Ácido	Vidrion condicionador de dentina (Ácido poliacrílico 11,5)	Ácido policarboxílico (o próprio líquido do maxxion) por 10s	Riva conditioner 10s (Ácido poliacrílico)	Aplicar o líquido do material na cavidade com penso de algodão e deixar secar
Tempo de Trabalho	Tempo de mistura: 30 s Tempo de trabalho: 2 ½ min Tempo de presa: 6 min	Tempo de mistura: Máximo 1min Tempo de presa: 3 a 4 min	Tempo de Mistura: 30 seg Tempo de trabalho: 2min Tempo de presa: 6min	Tempo de Mistura: 30 seg Tempo de presa: 3,5 min
Cores disponíveis	-	A2 e A3	A1, A2, A3, A3.5, A4, B2, B3	A3



# SELANTES RESINOSOS

## INDICAÇÕES

- História pregressa de cárie;
- Dentes erupcionados;
- Pacientes com estado motivacional ruim;
- Morfologia da coroa dentária;
- Pacientes com necessidades especiais;



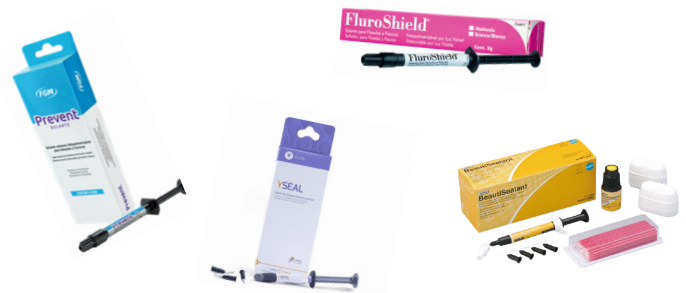## CONTRA-INDICAÇÕES

- Dentes com lesão de cárie em dentina ou proximais;
- Pacientes sem atividade de cárie;
- Dentes em erupção;
- Falta de cooperação e confiança no retorno do paciente;



## MARCAS COMERCIAIS

- Selante Yseal (Ylller)
- Selante resinoso Prevent (FGM)
- Fluoroshield (Dentsply)
- BeautiSealant (Shofu)



## • PASSO A PASSO CLÍNICO

1. Isolamento do campo operatório (Isolamento relativo/absoluto);
2. Profilaxia (Com Pedra Pomes e água ou com jato de bicabornato)
3. Condicionamento com ácido fosfórico 37% por 30 segundos;
4. Lavagem e secagem com jatos de água/ar por 30 segundos;
5. Após a secagem, o esmalte deve se apresentar branco opaco;
6. Aplicação do selante como auxílio de sonda exploradora e polimerização por 40 segundos;
7. Avaliação da qualidade de selamento, aplicação tópica de flúor e checagem da oclusão com o auxílio de um papel carbono.

**CIMENTO  
IONÔMERO  
DE VIDRO**

# CIMENTO IONÔMERO DE VIDRO

## O que é ?

O Cimento de Ionômero de Vidro (CIV) é um material amplamente utilizado na Odontopediatria e possui inúmeras indicações, como seu uso para restaurações, forramento/base e cimentação.

## VANTAGENS

- ✓ União química ao esmalte e dentina;
- ✓ Expansão térmica similar a estrutura dentária;
- ✓ Biocompatibilidade;
- ✓ Recarregamento e liberação de íons flúor;
- ✓ Menor sensibilidade à umidade quando comparados com compósitos. Devido à sua natureza hidrófila toleram um ambiente úmido, mas deve-se tomar cuidado com o excesso de umidade.

## DESVANTAGENS

- ⊖ Baixa resistência a tração e compressão;
- ⊖ Solubilidade;
- ⊖ Estética;



## ATENÇÃO!

Os CIVs podem sofrer embebição (absorção de líquido para o meio interno) e sinérese (perda de líquido para o meio externo).

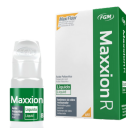## CLASSIFICAÇÕES DOS CIV'S

### QUANTO À NATUREZA

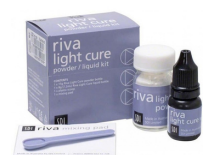Reforçados por  
Metais



Convencionais



Modificados por  
Resina

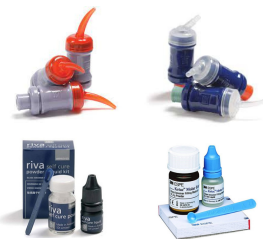

## QUANTO A FORMA DE APRESENTAÇÃO

Encapsulado

Frascos distintos

Pó e líquido separados



## QUANTO A INDICAÇÃO

### • TIPO I

São cimentos indicados para cimentação, e apresentam maior poder de escoamento devido à sua menor granulação e menor quantidade de carga de vidro. As terminações “Cem” ou “C” distinguem cimentos desse tipo.

### • TIPO II

São materiais restauradores, que podem ser apresentados com a terminação “Fill” ou com a letra “R”.

### • TIPO III

São os cimentos utilizados como materiais de forramento ou como selante de fossas e fissuras. Podem ser identificados pelas terminações “Bond”, “Lining” ou “Liner”.

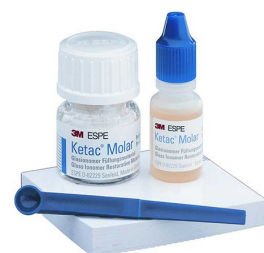### • TIPO IV

Possuem as mesmas indicações que os CIV tipo I e tipo III. Utilizados para cimentação, forramento e selamento de fossas e fissuras.

## CIV DE ALTA VISCOSIDADE

É uma classificação de CIV que possui o pó com partículas de dimensões inferiores quando comparadas aos CIVs convencionais. Apresenta o ácido liofilizado na composição do pó, o que possibilita o aumento da dureza superficial destes materiais.

Além disso, apresenta menor tempo de presa e possui maior resistência à compressão, permitindo e favorecendo seu uso em regiões de grandes esforços mastigatórios. Embora apresente alto custo como desvantagem, este material é muito indicado em Odontopediatria devido suas propriedades.





## INDICAÇÕES

- Forramento
- Cimentações
- Restaurações (Classe I, III e V)
- Restauração de dentes decíduos
- Selamento de fossas e fissuras



## CONTRA-INDICAÇÕES

- Áreas com grande esforço mastigatório
- Áreas estéticas
- Classe II em dentes permanentes
- Áreas com extensa perda tecidual



## MARCAS COMERCIAIS

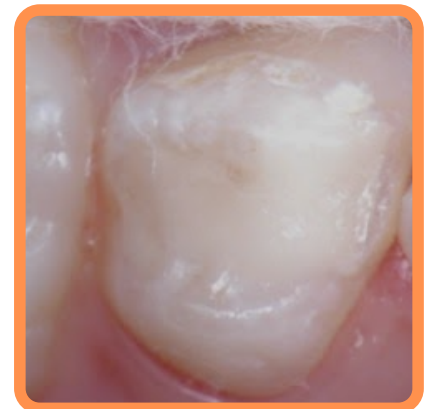
Principais CIVs utilizados na Odontopediatria

- Maxxion R (FGM)
- Vidrion R (SS WHITE)
- Riva Self Cure (SDI)
- Riva Self Curte (Encapsulado)
- Riva Light Cure (SDI)
- Riva Light Cure (Encapsulado)
- Ketac Molar (3M)
- Vitremer (3M)

## • PASSO A PASSO CLÍNICO

### CIV CONVENCIONAL

1. Isolamento do campo operatório (Isolamento relativo/absoluto)
2. Condicionamento com Ácido Poliacrílico (Seguir as orientações do fabricante)
3. Homogeneização do pó
4. Proporcionamento em placa de vidro ou bloco de espatulação
5. Aglutinação
6. Inserção (Pode ser realizada com o auxílio de seringa centrix, dispensador ou espátula)
7. Pressão digital, ajuste oclusal e proteção superficial com verniz ou base incolor



Restauração com CIV  
(técnica ART)

# CIV MODIFICADO POR RESINA

1. Isolamento do campo operatório (Isolamento relativo/absoluto)
2. Condicionamento com Ácido Fosfórico (Seguir as orientações do fabricante)
3. Homogeneização do pó
4. Proporcionamento em placa de vidro ou bloco de espatulação
5. Aglutinação
6. Inserção (Pode ser realizada com o auxílio de seringa centrix, dispensador ou espátula) + Fotoativação
7. Ajuste oclusal

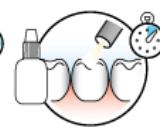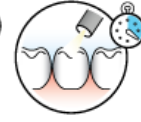
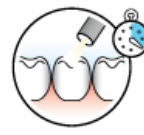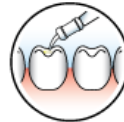
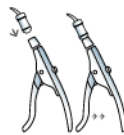


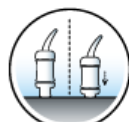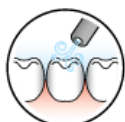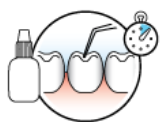## ATENÇÃO!

- O frasco do líquido deve ser posicionado na vertical.
- Não utilizar a primeira gota (rica em bolhas) e a espátula deve ser preferencialmente de plástico.
- A inserção deve ser realizada enquanto a massa apresentar brilho superficial.

# CIV ENCAPSULADO

1. Isolamento do campo operatório (Isolamento relativo/absoluto)
2. Aplicar o condicionador Riva por 10 segundos, lavar e retirar o excesso de água.
3. Ativar a cápsula e misturar imediatamente em um amalgamador por 10 segundos
4. Coloque a cápsula no aplicador e clique no gatilho até que a pasta seja vista através do bico
5. Insira o material na cavidade. (Se for o CIV modificado por resina, deve realizar a fotopolimerização de cada incremento por 10 segundos)
6. Ajuste oclusal, acabamento e proteção com verniz





# SISTEMAS ADESIVOS

# SISTEMAS ADESIVOS

## O que é ?

São os materiais responsáveis por produzir a adesão do material restaurador às estruturas dentais. É a combinação de monômeros resinosos de diferentes pesos moleculares e viscosidades, diluentes resinosos e solventes orgânicos (acetona, etanol ou água).

## INDICAÇÕES



- Procedimentos restauradores diretos e indiretos
- Materiais adesivos: Resinas compostas e cerâmicas;

## CONTRA-INDICAÇÕES



- Materiais não adesivos: Amálgama

## VANTAGENS

- ✓ Confeção de cavidades menores e mais conservadoras;
- ✓ Reabilitação por meio de técnica de colagem de fragmentos;
- ✓ Otimiza o tempo clínico;

## DESVANTAGENS

- ➖ Sensível a técnica;



## CLASSIFICAÇÕES DOS SISTEMAS ADESIVOS

### CONVENCIONAL

*Necessita de Condicionamento Ácido*

**3 Passos:** Ácido + Primer + Adesivo

Adesivo Scotchbond™ 7543 (3M)

Primer Scotchbond™ 3008 (3M)



**2 Passos:** Ácido + Primer/Adesivo

Adesivo Adper™ Single Bond 2 (3M)



### AUTOCONDICIONANTE

*Primer Ácido*

**2 Passos:** Ácido/Primer + Adesivo

Kit Adesivo Clearfil SE Bond

Kuraray (Primer + Adesivo)



**1 Passo:** Ácido/Primer/Adesivo

All-in-One

Adesivo single bond universal (3M)



# • PASSO A PASSO CLÍNICO

## CONVENCIONAL

1. Condicionamento ácido fosfórico 37% (Dentes decíduos 15s esmalte e 7s dentina / Dentes permanentes 30s esmalte e 15s dentina);
2. Lavagem por 15s;
3. Utilizar papel absorvente para a secagem;
4. Aplicar 2 camadas de primer e adesivo ou primer adesivo fazendo fricção;
5. Fotopolimerizar por 20s;
6. Prosseguir com a restauração.

## AUTOCONDICIONANTE

1. Lavagem da cavidade;
2. Secagem com jatos de ar por 5s;
3. Aplicação do primer e posteriormente o adesivo (2 passos) ou aplicação do adesivo fazendo fricção (1passo);
4. Fotopolimerizar por 20s;
5. Prosseguir com a restauração.



## ATENÇÃO!

- A utilização de adesivos autocondicionantes de passo único em Odontopediatria é interessante, uma vez que a diminuição dos passos clínicos reduz o tempo para realização dos procedimentos e da vulnerabilidade da técnica.
- Durante o uso de sistemas adesivos existe a possibilidade de condicionamento total do esmalte e dentina ou o não condicionamento de nenhum deles. Devido a isso, a técnica universal oferece maior versatilidade.
- Para reduzir o tempo de condicionamento ácido, pode fazer o condicionamento seletivo, isto é, condicionar apenas no esmalte.

# RESINAS COMPOSTAS

# RESINAS COMPOSTAS

## O que são?

São materiais utilizados com finalidade restauradora. Compostos por uma matriz orgânica, uma matriz inorgânica e um agente de união. Podem ser classificados pelo seu grau de viscosidade e tamanho das partículas de carga.

## INDICAÇÕES



- Restaurações oclusais extensas, ocluso-proximais em dentes decíduos que não se estendem além de ângulos proximais;
- Restaurações ocluso-proximais em dentes permanentes com istmo menor que metade da distância intercuspídea;
- Faces vestibulares e proximais de dentes decíduos e permanentes em região anterior.

## CONTRA-INDICAÇÕES



- Impossibilidade do isolamento do campo operatório e pacientes não colaborativos;
- Restaurações envolvendo múltiplas faces em dentes decíduos posteriores;
- Pacientes com cárie ativa que apresentam má higiene bucal, alimentação rica em sacarose, e de difícil retorno periódico.

## VANTAGENS

- ✓ Boa resistência mecânica;
- ✓ Estética;

## DESVANTAGENS

- ✗ Contração de polimerização;
- ✗ Sensível à técnica;

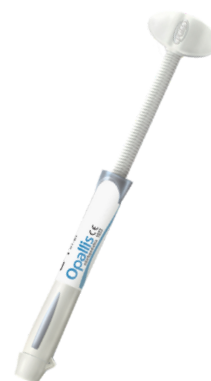## MARCAS COMERCIAIS

- Resina Filtek Z350 XT (3M)
- Resina One Bulk Fill (3M)
- Resina Opus Bulk Fill Flow (FGM)
- Resina Aura (SDI)
- Resina Opus Bulk Fill (FGM)
- Resina Opallis Odontopediatria
- Resina Llis (FGM)

# • PASSO A PASSO CLÍNICO

## CONVENCIONAL

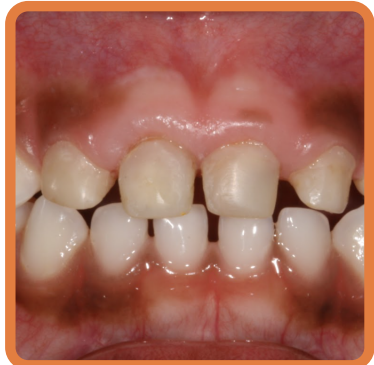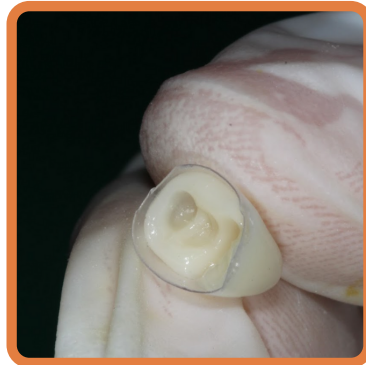
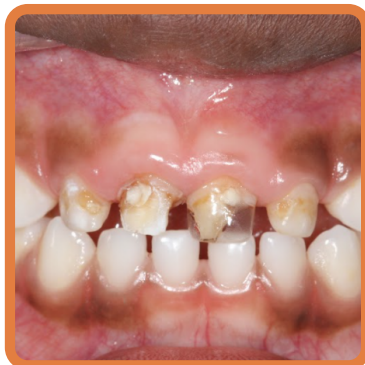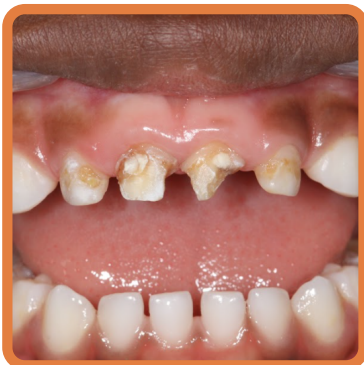1. Anestesia (se necessário);
2. Seleção da cor da resina composta (sob luz natural);
3. Isolamento absoluto ou relativo;
4. Remoção do tecido cariado com instrumentos manuais e/ou brocas esféricas em baixa ou alta rotação;
5. Lavagem e secagem da cavidade;
6. Condicionamento com ácido fosfórico 37% - esmalte por 30s e em dentina por 15s (dentes permanentes) e esmalte por 15s e em dentina por 7s (dentes decíduos);
7. Lavagem da cavidade por 15s;
8. Secagem da cavidade com papel absorvente;
9. Aplicação e fotopolimerização do adesivo (Se utilizar o adesivo autocondicionante não é necessário a aplicação do ácido)
10. Acomodação da resina na cavidade em incremento de até 2mm (Em restaurações classe II deve ser utilizada Matriz, previamente posicionada)
11. Fotopolimerização;
12. Checagem da oclusão, acabamento e polimento da restauração.





# TÉCNICA COROA DE ACETATO - RESINA BULK FIL

1. Anestesia (se necessário);
2. Seleção da cor da resina composta (sob luz natural);
3. Isolamento absoluto ou relativo;
4. Remoção de cárie (se houver);
5. Medição méso-distal do dente utilizando espécímetro;
6. Seleção da coroa de acetato;
7. Recortar para o ajuste cervical;
8. Perfuração incisal voltado para a palatina utilizando sonda exploradora;
9. Condicionamento com ácido fosfórico 37% - esmalte por 30s e em dentina por 15s (dentes permanentes) e esmalte por 15s e em dentina por 7s (dentes decíduos);
10. Lavagem da cavidade por 15s;
11. Secagem da cavidade com papel absorvente;
12. Aplicação e fotopolimerização do adesivo (Se utilizar o adesivo autocondicionante não é necessário a aplicação do ácido)
13. Preenchimento da matriz com a resina bulk fill;
14. Pressionar no remanescente dental;
15. Remover o excesso de material que escoar pelo furo;
16. Fotopolimerização nas faces vestibular, oclusal e palatina;
17. Checagem da oclusão e ajustes finais.



# RESINA BULK FILL: TÉCNICA DA RÉPLICA DA FACE OCLUSAL

1. Anestesia (se necessário);
2. Polimento coronário;
3. Seleção da cor da resina composta (sob luz natural);
4. Isolamento absoluto ou relativo;
5. Preencher e fotopolimerizar a oclusal com a resina Bulk Fill (pré-moldagem);
6. Marcar o lado no dente e na moldagem;
7. Remoção de cárie (se houver);
8. Lavagem e secagem da cavidade;
9. Condicionamento com ácido fosfórico 37% - esmalte por 30s e em dentina por 15s (dentes permanentes) e esmalte por 15s e em dentina por 7s (dentes decíduos);
10. Lavagem da cavidade por 15s;
11. Secagem da cavidade com papel absorvente;
12. Aplicação e fotopolimerização do adesivo (Se utilizar o adesivo autocondicionante não é necessário a aplicação do ácido)
13. Preenchimento da cavidade com a resina bulk fill;
14. Passar vaselina na réplica;
15. Pressionar a réplica sobre a resina e remover os excessos;
16. Fotopolimerizar;
17. Checagem da oclusão e ajustes finais.



## ATENÇÃO!

A resina do tipo Bulk Fil permite acomodação de incrementos de até 4-5mm na cavidade.



# MATERIAIS APLICADOS À PRÁTICA ENDODÔNTICA

# MATERIAIS APLICADOS À PRÁTICA ENDODÔNTICA

## O que são?

São os materiais utilizados durante o tratamento endodôntico. Este tratamento visa manter os dentes decíduos na cavidade bucal até o momento da sua esfoliação fisiológica, mantendo assim as suas funções como: estética, mastigação, manutenção de espaço e fonética.

## IRRIGANTES

Para limpeza dos canais radiculares é necessário a realização de procedimentos químicos, como a irrigação, e mecânicos, como a instrumentação. Os irrigantes são responsáveis pela limpeza química dos canais radiculares, lubrificação e remoção de micro-organismos, restos teciduais e detritos.

### CLASSIFICAÇÃO

**Antimicrobianos e que removem componentes orgânicos**

**Que removem componentes inorgânicos (smear-layer)**

## HIPOCLORITO DE SÓDIO (NAOCL)

É um dos irrigantes mais utilizados na prática odontológica, com diferentes concentrações (de 0,5% a 10%).

### VANTAGENS

- ✓ Ação antimicrobiana de amplo espectro;
- ✓ Dissolve componentes orgânicos e restos teciduais, como o remanescente pulpar;

### DESVANTAGENS

- ✗ Não remove componentes inorgânicos (smear-layer)
- ✗ Altas concentrações podem apresentar maior toxicidade e irritação dos tecidos periapicais



## ATENÇÃO!

Embora não haja um consenso na literatura a respeito de qual porcentagem seja a mais indicada, devido ao risco de toxicidade, em Odontopediatria utiliza-se as concentrações de 1% a 2,5%.

## CLOREXIDINA

Assim como o NaOCl, é uma ótima opção de irrigante e tem aplicação na Odontopediatria. Sua concentração varia de 0,12%, 0,2% e 2%.

### VANTAGENS

- ✓ Ação antimicrobiana;
- ✓ Baixa toxicidade;
- ✓ Substantividade;
- ✓ Remove tecidos inorgânicos;

### DESVANTAGENS

- ✗ Não dissolve componentes orgânicos e restos teciduais;

Como alguns irrigantes não possuem a capacidade de remover a Smear-Layer, é necessário a utilização de outros irrigantes.

## EDTA

O EDTA é um agente quelante que dissolve a porção inorgânica e tem grande aplicabilidade na endodontia. Utiliza-se a concentração de 17%, realizando sua aplicação e deixando agir por 3 minutos, logo após, realiza-se a irrigação final com NaOCl ou Clorexidina.

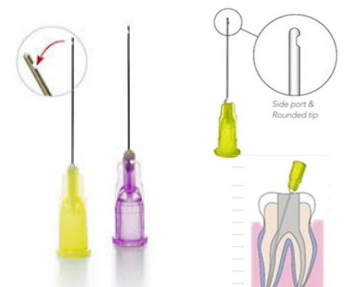## ÁCIDO CÍTRICO

Possui a mesma indicação que o EDTA, e é utilizado na concentração de 6%. Tem baixa toxicidade e seu tempo de uso é menor. Deve ser aplicado e mantido no conduto por 1 minuto, logo após deve-se realizar a irrigação final com NaOCl ou Clorexidina.



## ATENÇÃO!

- É extremamente importante tomar precauções para evitar acidentes durante o atendimento. A utilização de isolamento absoluto, o uso de óculos de proteção, o cuidado ao manusear a agulha e a seringa de irrigação.
- Deve-se realizar movimentos de entrada e saída do conduto e usar preferencialmente agulhas finas e de saída lateral para evitar o extravasamento do irrigante.
- A agulha não deve travar no canal, sendo medida e colocada a pelo menos 2 mm aquém do ápice radicular



# • PASSO A PASSO CLÍNICO

1. Irrigação e Instrumentação
2. Remoção da Smear Layer
3. Irrigação com Soro fisiológico
4. Irrigação final
5. Secagem com cone de papel absorvente
6. Curativo de demora ou Obturação dos Canais radiculares

## MATERIAIS OBTURADORES

São materiais utilizados para preencher os condutos radiculares após o preparo biomecânico.

### OXIDO DE ZINCO E EUGENOL



O Óxido de Zinco e Eugenol é o material mais utilizado para obturação de dentes decíduos.

#### VANTAGENS

- ✓ Insolúvel aos fluidos orais;
- ✓ Biocompatível;
- ✓ Radiopaco;
- ✓ Propriedades Anestésicas;

#### DESVANTAGENS

- ✗ Não é reabsorvida quando extravasa no ápice;
- ✗ Citotoxicidade relacionada à proporção pó/líquido;
- ✗ Tempo de reabsorção maior que a reabsorção fisiológica do dente;
- ✗ Ação antimicrobiana limitada;

### HIDRÓXIDO DE CÁLCIO (CaOH<sub>2</sub>)

#### VANTAGENS

- ✓ Biocompatível;
- ✓ Baixa Solubilidade;
- ✓ Antimicrobiano;

#### DESVANTAGENS

- ✗ Ausência de radiopacidade e de viscosidade;
- ✗ Pouca resistência à compressão
- ✗ Hidrossolúvel;
- ✗ Reabsorção rápida;
- ✗ Ação antimicrobiana por contato;

A dissociação iônica do Hidróxido de Cálcio dependerá do veículo utilizado, podendo ser veículo aquoso, oleoso ou viscoso. Quanto mais aquoso, mais rápida a reabsorção e quanto mais oleoso, mais lenta a reabsorção.

## PASTA CALLEN ESPESSADA

Composta por Hidróxido de Cálcio P.A., Óxido de Zinco P.A., Colofônia e Propilenoglicol. A união destes materiais permite a melhora nas propriedades da pasta fazendo sua reabsorção ser compatível com a rizólise e aumentando a radiopacidade.

### VANTAGENS

- ✓ Biocompatível;
- ✓ Antimicrobiana;
- ✓ Reabsorção simultânea a rizólise;
- ✓ Radiopaca;

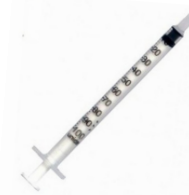### DESVANTAGENS

- ✗ Dificuldade técnica na manipulação;

### • PASSO A PASSO PARA A MANIPULAÇÃO

1. Colocar a Pasta Callen na colher dosadora (É comercializada em uma seringa);
2. Acrescentar duas colheres de pasta Callen para uma de óxido de Zinco P.A;
3. Manipulação;
4. Inserir no Canal radicular ;

As pastas obturadoras podem ser levadas aos canais radiculares utilizando: Seringa Centrix, Lentulo, Limas e Seringa de Insulina.



## PASTA IODOFORMADA

### VANTAGENS

- ✓ Bactericida;
- ✓ Reabsorvível quando extravasada;
- ✓ Estimula reparação e neoformação óssea;

### DESVANTAGENS

- ✗ Rápida reabsorção pelo organismo;
- ✗ Pode desencadear intoxicação e alergias;

## PASTA GUEDES-PINTO

Pasta obturadora a base de Ricofort (anti-inflamatório com associação córticoesteróide antibiótica), Paramonoclorofenol (antimicrobiano) e Iodofórmio (antiséptico e antimicrobiano).

### VANTAGENS

- ✓ Sessão única;
- ✓ Radiopaca;
- ✓ Biocompatível;
- ✓ Bom tempo de reabsorção;
- ✓ Baixa citotoxicidade;
- ✓ Antimicrobiano e anti-inflamatório;

\*Pasta Ricofort precisa ser manipulada

Medida de Iodofórmio



Imagem cedida pela Profa. Dra.  
Cristiane Bendo

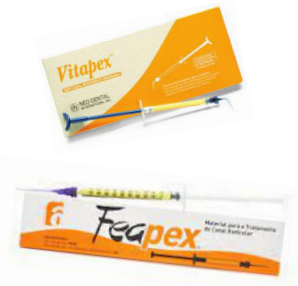### DESVANTAGENS

- ⊖ Indisponibilidade da pomada Ricofort\*;
- ⊖ Poucos estudos clínicos com grupo controle;
- ⊖ Falta de padronização na proporção dos fármacos;



## PASTA VITAPEX

Pasta obturadora a base de Hidróxido de Cálcio, Iodofórmio e Óleo de Silicone. Pode ser manipulada ou encontrada pronta comercialmente. No Brasil a alternativa encontrada é a Pasta Feapex.



## PASTA FEAPEX

### VANTAGENS

- ✓ Antimicrobiana;
- ✓ Radiopacidade;
- ✓ Biocompatibilidade;


### DESVANTAGENS

- ⊖ Tempo de reabsorção menor que a reabsorção fisiológica do dente;
- ⊖ Escurecimento da coroa dentária;

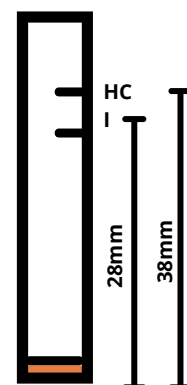


## • PASSO A PASSO PARA A MANIPULAÇÃO DA PASTA VITAPEX

1. Utilizar um tubete anestésico vazio para proporcionar o Hidróxido de Cálcio e Iodofórmio
2. Preencher 38mm do tubete com Hidróxido de Cálcio e dispensar em um recipiente
3. Preencher 28 mm do tubete anestésico com Iodofórmio e dispensar em um recipiente
4. Misture o Hidróxido de Cálcio e o Iodofórmio;
5. Preencha duas colheres dosadoras da mistura de Hidróxido de Cálcio e Iodofórmio
6. Adicione 7 gotas de Óleo de Silicone e espatule por 2 minutos;
7. Inserir no canal radicular;



Imagens cedidas pelo Prof. Dr. Marco Aurélio Paschoal e Profª. Dra. Cristiane Bendo



## PASTAS ANTIBIÓTICAS

São pastas obturadoras utilizadas em técnicas no qual não se faz necessário a instrumentação dos canais radiculares. O reparo tecidual ocorre através da difusão da pasta pelas porosidades e permeabilidade das paredes dentinárias. É uma técnica simples, indicada para dentes com reabsorção avançada e em pacientes pouco colaboradores. Sua maior desvantagem é o escurecimento do elemento dentário, afetando a estética na região anterior.

### CTZ

Cloranfenicol(500g), Tetraciclina(500g), Óxido de Zinco(1000mg), Eugenol(gota)

#### VANTAGENS

- ✓ Sessão única;
- ✓ Ação antimicrobiana;
- ✓ Biocompatibilidade;
- ✓ Sem instrumentação

#### DESVANTAGENS

- ⊖ Necessidade de ensaios clínicos com grupo controle;
- ⊖ Escurecimento da coroa do dente

## • PASSO A PASSO PARA A MANIPULAÇÃO DA PASTA CTZ

1. RX inicial, anestesia local, isolamento absoluto e a abertura coronária;
2. Irrigação com Soro fisiológico
3. Localização da entrada dos canais com sonda exploradora; Remover o teto da câmara pulpar e os restos necróticos e um pouco da polpa da entrada dos canais;
4. Secagem da câmara pulpar com algodão estéril;
5. Manipulação da pasta CTZ - Conteúdo de uma cápsula de 250 mg: (62,5 mg de Cloranfenicol, 62,5mg de Tetraciclina e 125 mg de Óxido de Zinco) com uma gota de Eugenol;
6. Misturar até obter a consistência de pasta de dente;
7. Inserção da pasta no assoalho pulpar e na entrada dos canais radiculares com o auxílio da sonda exploradora + Pressão com bolinha de algodão estéril;
8. Limpeza das margens da cavidade;
9. Tampão/selamento com guta percha branca ou fosfato de zinco;
10. Restauração definitiva, RX final e controle radiográfico

## PASTA TRIANTIBIÓTICA (LSTR)

### • PASSO A PASSO PARA A MANIPULAÇÃO

1. RX inicial, anestesia local, isolamento absoluto e abertura coronária.
2. Irrigação com 5mL de Hipoclorito de sódio a 2,5% e aspiração;
3. Localizar a entrada dos canais com sonda exploradora;
4. Secagem da câmara pulpar com algodão estéril e manipulação da pasta triantibiótica;
5. Ciprofloxacina, Metronidazol e Minociclina (1:1:1) e veículos farmacêuticos: Propilenoglicol e Macrogol (1:1);
6. Inserção da pasta no assoalho pulpar e na entrada dos canais radiculares;
7. Pressionar a pasta com bolinhas de algodão estéreis;
8. Limpeza das margens da cavidade;
9. Tampão/selamento com guta percha branca ou fosfato de zinco;
10. Restauração definitiva, RX final e controle radiográfico.

# MATERIAIS BIOATIVOS

# MATERIAIS BIOATIVOS

## O que são?

São materiais que podem ser de origem natural ou sintética e que possuem íons capazes de promover ações que substituem ou reparam os tecidos, órgãos ou funções do organismo.

*A bioatividade é a capacidade de um material se unir ao tecido biológico.*

Alguns exemplos de biomateriais utilizados na Odontologia são: Metais (Exemplo: titânio), polímeros (Exemplo: guta-percha), Biocerâmicos, Hidroxiapatita (HA), Fosfato tricálcico e Agregado de trióxido mineral (MTA).

*Em odontopediatria os biomateriais são muito utilizados em tratamentos preventivos e restauradores.*

## IONÔMERO DE VIDRO

Um material muito utilizado na Odontopediatria que possui bioativos é o Cimento Ionômero de Vidro. Atualmente, este material vem recebendo modificações que favorecem sua durabilidade e suas propriedades mecânicas através da incorporação do componente inorgânico de vidro multifuncional e a tecnologia S-PRG (Surface Pre Reacted Glass ionomer).

## GIOMER

É um material bioativo que tem como função manter e prolongar a preservação dos elementos dentários. Desenvolvido com a tecnologia S-PRG, este material favorece a liberação de íons que melhoram as propriedades bacterianas, remineralizadoras e mecânicas de um material. Seu uso de forma minimamente invasiva evita o ciclo repetitivo de restaurações.



A incorporação das novas tecnologias nos materiais dentários favorece à liberação de íons (fluoreto, borato, alumínio, silicato, estrôncio e sódio)



Os íons possuem efeito tampão capaz de neutralizar os ácidos da metabolização do açúcar produzido por bactérias cariogênicas.

A presença de Ácido lático favorece a liberação destes íons.



Não ocorre a desmineralização do esmalte e evita a formação de biofilme.

Materiais com tecnologia GLOMER possuem efeito antimicrobiano, bactericida e remineralizante.

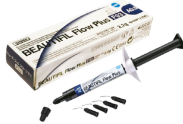
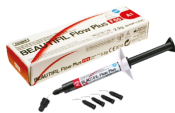
### BEAUTIFIL FLOW

Resina composta fluida fotopolimerizável, indicada para todos os tipos de restaurações. Possui fácil manuseio e sua seringa possibilita a economia do material uma vez que não extravasa, além de diminuir o tempo de trabalho. Apresenta como vantagem a liberação de flúor.

Beautiful Flow Plus - F00

Beautiful Flow Plus - F03



### INDICAÇÕES



- Restaurações classes I,II,III,IV e V .
- Base e forramento.

Embora apresentem as mesmas indicações, estes materiais possuem diferença em sua fluidez. Maior a numeração = Maior fluidez.

- F00 = sem fluidez
- F03 =um pouco de fluidez.

A resina Beautiful possui a capacidade de liberar e recarregar o flúor, sendo uma excelente alternativa para resistir à colonização bacteriana. É um material indicado em casos de cárie secundária, além de manter estável a cor antes e depois da polimerização.



(SHOFU)

## VANTAGENS

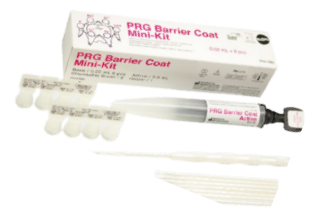- ✓ Resistência de união;
- ✓ Suporta forças mecânicas;
- ✓ Estética;
- ✓ Manipulação precisa;
- ✓ Auto nivelamento, consistência livre de bolhas, diminui o tempo de trabalho em instrumentação e polimento;
- ✓ Boa adaptação marginal;
- ✓ Alta radiopacidade;

## DESVANTAGENS

- ✗ Alto custo;
- ✗ Técnica sensível;

## PRG BARRIER COAT

Material utilizado em tratamentos não-invasivos. Possui propriedades preventivas e capacidade de liberação de flúor, além de favorecer a remineralização dentária. Está indicado em regiões proximais e maginais.

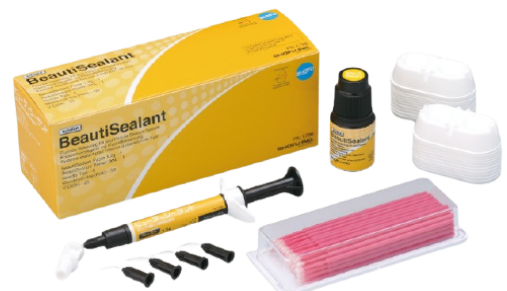

## BEAUTISEALANT

Assim como citado no capítulo 2, os selantes são materiais utilizados para vedar as fossas e fissuras com objetivo de criar uma barreira que impeça o acúmulo de alimentos na região, evitando possíveis lesões cáries. O Beautisealant é um material bioativo com propriedades S-PRG.

## VANTAGENS

- ✓ Força de adesão;
- ✓ Não causa desmineralização do esmalte;
- ✓ Tempo de trabalho curto;



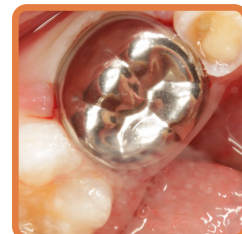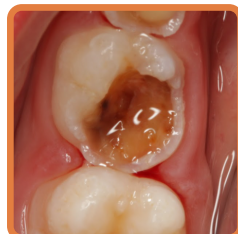# COROAS DE AÇO

# COROAS DE AÇO

## O que são?

Material protético, que foi introduzido em 1950. Visa a restauração e reconstrução coronária de dentes decíduos e permanentes. Apesar da sua abordagem antiga, atualmente vem sendo muito usada, devido os princípios de mínima intervenção. As coroas de aço foram desenvolvidas tanto para dentes permanentes quanto dentes decíduos, porém são mais usadas em dentes decíduos.

**Criança** → **Lúdico**  
**Dente do homem de ferro**



## INDICAÇÕES



- Dentes tratados endodonticamente com risco de fratura coronária;
- Defeitos de esmalte e dentina;
- Lesões cariosas subgengivais;
- Dentes com ampla destruição coronária (duas ou mais faces);
- Histórico de falhas em tratamentos anteriores;
- Pacientes especiais devido à deficiente higienização;
- Confecção de mantenedor de espaço;
- Pacientes submetidos à anestesia geral;

## CONTRA-INDICAÇÕES



- Lesão endodôntica persistente;
- Mobilidade fisiológica;
- Mobilidade patológica persistente;
- Reabsorção fisiológica ou patológica envolvendo mais que 1/3 da raiz;

## VANTAGENS

- ✓ Econômicas;
- ✓ Longevidade;
- ✓ Pouco sensíveis à técnica;
- ✓ Oferece cobertura total do dente;
- ✓ Não necessitam de etapa laboratorial para sua confecção pois são pré-fabricadas;
- ✓ São adaptadas com pouco tempo de trabalho;
- ✓ Mantêm e recuperam o diâmetro mesiodistal dos dentes;
- ✓ Resistente aos fluidos orais, evitando manchamentos;





## DESVANTAGENS

- ➔ Comprometimento estético;
- ➔ Ponto de contato deficiente;
- ➔ Falha na intercuspidação devido à anatomia oclusal padronizada pelo fabricante;
- ➔ Deformação do material depois de mordidas vigorosas;
- ➔ Possibilidade de perfuração e deterioração da coroa

## MARCAS COMERCIAIS

- Coroas de aço SHOFU
  - Coroa unitária no kit com 24
  - Coroa unitária no kit com 48
- Coroas de aço NUSMILE
  - Coroa unitária
  - Mini Kit (12 coroas)



## • PASSO A PASSO CLÍNICO

1. RX inicial; Anestesia; Remoção de tecido cariado; Isolamento absoluto ou relativo;
2. Realizar preparo expulsivo;
3. Redução oclusal: Utilizar broca de tungstênio em formato de roda número 6 ou 8, desgastar de 1mm até 1,5mm.
4. Desgaste na M e D: Utilizar broca tronco-cônica diamantada (2200), mover através dos pontos de contato proximais mesial e distal, no sentido vestibulo-lingual. Os desgastes proximais devem terminar 1mm abaixo da margem gengival, ainda em esmalte.
5. Preparo inalterado na V e L; Arredondar todos os ângulos.
6. Seleção do tamanho da coroa (medição no sentido mesiodistal. Começar com a número 4) – usar sonda exploradora;
7. Adaptação - As coroas de aço não são maleáveis, por isso o recorte cervical deve ser feito com alicates ou tesoura de ouro. (Contorno cervical da coroa usando o alicate 114 e o ajuste mesiodistal com o 417). Essa adaptação tem que ser um pouco côncava, para permitir um melhor vedamento. Além disso, pode-se fazer o uso de borrachas abrasivas para polimento;
8. Cimentação da coroa com Cimento de Ionômero de Vidro. Deve ser realizada uma pressão na coroa e posteriormente a criança é instruída a ocluir com o auxílio de um mordedor e/ou rolete de algodão.
9. Remover o excesso de material com uma cureta ao redor do dente e na interproximal usando um fio dental com um nó;
10. Remover o isolamento (caso tenha sido feito) e verificar a oclusão;

# HALL TECHNIQUE

Técnica desenvolvida pela dentista prática Norma Hall. É um procedimento restaurador não invasivo que consiste no posicionamento de uma coroa de aço pré-fabricada sobre o dente decíduo sem remoção do tecido cariado ou preparo prévio. Após a colocação da coroa de aço, o processo de desenvolvimento da lesão cariosa é paralisado devido ao vedamento do sítio, e consequente impedimento do acesso por bactérias cariogênicas ao meio bucal.

*Na técnica de Hall technique não é necessário anestésiar, remover tecido cariado e realizar preparo.*

## INDICAÇÕES

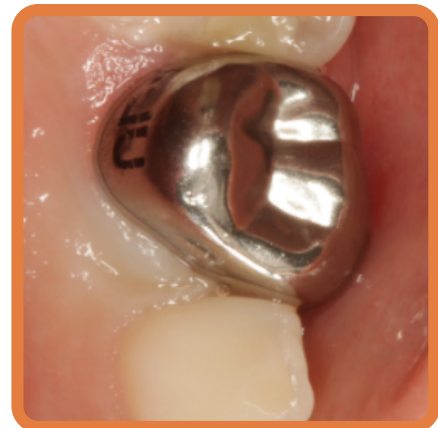

- Todas as indicações de coroa de aço;
- Pacientes ansiosos e com medo;
- Pacientes de difícil cooperação;
- Pacientes especiais;
- atendimentos em locais com recursos restritos.

## CONTRA-INDICAÇÕES



- Todas as contra-indicações de coroas de aço;



## • PASSO A PASSO CLÍNICO

1. RX Inicial
2. Separação do dente com elásticos;
3. Seleção do tamanho da coroa;
4. Medição do tamanho méso – distal utilizando uma sonda milímetrada.
5. Conferir a medida méso-distal em uma tabela referente aos números da coroa.
6. Testar a coroa para avaliar a adaptação;
7. Isolamento relativo;
8. Cimentação da coroa: Utilizar preferencialmente CIV para cimentação;
9. Instalação da coroa, realizando pressão digital e posteriormente, deve pedir para a criança morder o rolete de algodão;
10. Remover o excesso de material com uma cureta ao redor do dente e na interproximal usando um fio dental com um nó;
11. Remover o isolamento (caso tenha sido feito) e verificar a oclusão;
12. Avisar os pais/responsáveis que a criança pode "sentir alto" durante alguns dias, mas que logo ela acostumar-se-á.



1. BONETTI D., CLARKSON J.E. Fluoride Varnish for Caries Prevention: Efficacy and Implementation. *Caries Res.*, v.1, p. 45-9, 2016
2. BANERJEE A. et al. When to intervene in the caries process? A Delphi consensus statement. *British dental journal*, London, v.229, n.7, Oct, p. 1-13,2020.
3. OLIVEIRA, Branca Heloisa et al. The effect of silver diamine fluoride in preventing caries in the primary dentition: a systematic review and meta-analysis. *Caries research*, v. 53, n. 1, p. 24-32, 2019.
4. AKKAR H. et al. Penetration of micro-filled infiltrant resins into artificial caries lesions. *J Dent*, Bristol, v. 43, n.7, p.832-838, Jul. 2015.
5. BERALDO D. Z. et al. Análise comparativa entre selante resinoso e selante ionomérico por microscópio eletrônico de varredura. *Rev Odontol UNESP*, v.44, n.4, p.239-243, 2015.
6. COLOMBO S., BERETTA M. Dental Sealants Part 3: Which material? Efficiency and effectiveness. *Eur J Paediatr Dent*. Milano, v. 19, n.3, p.247-249, 2018.
7. SOVIERO V. M., SÉLLOS M. C., SANTOS M. G. Micro-invasive treatment of caries—expanding the therapy spectrum in modern pediatric dentistry. *Int Dent SA*, v.12, n.5, p.34-43, 2009.
8. PARADELLA T. C. Cimentos de ionômero de vidro na odontologia moderna. *Rev Odontol UNESP*, v.33, n.4, p.157-161, 2004.
9. SPEZZIA S. Cimento de ionômero de vidro: revisão de literatura. *J Oral Investig*, v.6, n.2, p.74-88, 2017.
10. CROLL T.P., NICHOLSON J.W. Glass ionomer cements in pediatric dentistry: review of the literature. *Pediatr Dent*, Chicago, v. 24, n.5, p.423-9, Sep-Oct 2002.
11. Produtos: Dental Cremer
12. CARVALHO R.M. Sistemas Adesivos: fundamentos para aplicação clínica. *Biodonto*, v.2, n.1, p.1-86, Jan. 2004.
13. BENDO C.B., FERNANDES I.B., ZARZAR P.M., SANTOS L.M.F. Protocolo de endodontia em dentes decíduos. UFMG. Departamento de Saúde Bucal da Criança e do Adolescente. 2020.
14. POZOS-GUILLEN A. et al. Intra canal irrigants for pulpectomy in primary teeth: a systematic review and meta-analysis. *Int J Paediatr Dent*. Oxford, v.26, n.6, p. 412-25, Nov. 2016.
15. SMAIL-FAUGERO V. et al. Pulp treatment for extensive decay in primary teeth. *Cochrane Database Syst Rev*, Oxford, v.5, n.5, p.31, 2018.
16. SINHORETI M. A. C., VITTI R. P., CORRER-SOBRINHO L. Biomateriais na Odontologia: panorama atual e perspectivas futuras. *Rev Assoc Paul Cir Dent*, v.67, n.4, p.256-261, 2013.
17. FUKUMOTO S., YAMADA A. Capítulo 9 - Estratégias preventivas e curativas em lesões de cárie em odontopediatria: Eficiência clínica de material funcional com efeito bioativo. In: DUARTE D., FERES M., FONTANA U. F. *Odontopediatria: O estado atual da arte*. 1 edição. Editora Napoleão, 2018. p. 150-167.
18. SILVA T. C. et al. Coroas de aço inoxidável: técnica e custo benefício. *Salusvita*, Bauru, v. 27, n. 3, p. 403-420, 2007.
19. IMPARATO, JCP. Anuário Odontopediatria Clínica - Integrada E Atual Vol 3, 1ª edição, Editora: Napoleão, 2017.
20. SEALE N.S., RANDALL R. The use of stainless steel crowns: a systematic literature review. *Pediatr Dent*. v. 37, n. 2, p. 145-60, 2015.



1. BONETTI D., CLARKSON J.E. Fluoride Varnish for Caries Prevention: Efficacy and Implementation. *Caries Res.*, v.1, p. 45-9, 2016
2. BANERJEE A. et al. When to intervene in the caries process? A Delphi consensus statement. *British dental journal*, London, v.229, n.7, Oct, p. 1-13,2020.
3. OLIVEIRA, Branca Heloisa et al. The effect of silver diamine fluoride in preventing caries in the primary dentition: a systematic review and meta-analysis. *Caries research*, v. 53, n. 1, p. 24-32, 2019.
4. AKKAR H. et al. Penetration of micro-filled infiltrant resins into artificial caries lesions. *J Dent*, Bristol, v. 43, n.7, p.832-838, Jul. 2015.
5. BERALDO D. Z. et al. Análise comparativa entre selante resinoso e selante ionomérico por microscópio eletrônico de varredura. *Rev Odontol UNESP*, v.44, n.4, p.239-243, 2015.
6. COLOMBO S., BERETTA M. Dental Sealants Part 3: Which material? Efficiency and effectiveness. *Eur J Paediatr Dent*. Milano, v. 19, n.3, p.247-249, 2018.
7. SOVIERO V. M., SÉLLOS M. C., SANTOS M. G. Micro-invasive treatment of caries—expanding the therapy spectrum in modern pediatric dentistry. *Int Dent SA*, v.12, n.5, p.34-43, 2009.
8. PARADELLA T. C. Cimentos de ionômero de vidro na odontologia moderna. *Rev Odontol UNESP*, v.33, n.4, p.157-161, 2004.
9. SPEZZIA S. Cimento de ionômero de vidro: revisão de literatura. *J Oral Investig*, v.6, n.2, p.74-88, 2017.
10. CROLL T.P., NICHOLSON J.W. Glass ionomer cements in pediatric dentistry: review of the literature. *Pediatr Dent*, Chicago, v. 24, n.5, p.423-9, Sep-Oct 2002.
11. Produtos: Dental Cremer
12. CARVALHO R.M. Sistemas Adesivos: fundamentos para aplicação clínica. *Biodonto*, v.2, n.1, p.1-86, Jan. 2004.
13. BENDO C.B., FERNANDES I.B., ZARZAR P.M., SANTOS L.M.F. Protocolo de endodontia em dentes decíduos. UFMG. Departamento de Saúde Bucal da Criança e do Adolescente. 2020.
14. POZOS-GUILLEN A. et al. Intracanal irrigants for pulpectomy in primary teeth: a systematic review and meta-analysis. *Int J Paediatr Dent*. Oxford, v.26, n.6, p. 412-25, Nov. 2016.
15. SMAIL-FAUGERO V. et al. Pulp treatment for extensive decay in primary teeth. *Cochrane Database Syst Rev*, Oxford, v.5, n.5, p.31, 2018.
16. SINHORETI M. A. C., VITTI R. P., CORRER-SOBRINHO L. Biomateriais na Odontologia: panorama atual e perspectivas futuras. *Rev Assoc Paul Cir Dent*, v.67, n.4, p.256-261, 2013.
17. FUKUMOTO S., YAMADA A. Capítulo 9 - Estratégias preventivas e curativas em lesões de cárie em odontopediatria: Eficiência clínica de material funcional com efeito bioativo. In: DUARTE D., FERES M., FONTANA U. F. *Odontopediatria: O estado atual da arte*. 1 edição. Editora Napoleão, 2018. p. 150-167.
18. SILVA T. C. et al. Coroas de aço inoxidável: técnica e custo benefício. *Salusvita*, Bauru, v. 27, n. 3, p. 403-420, 2007.
19. IMPARATO, JCP. Anuário Odontopediatria Clínica - Integrada E Atual Vol 3, 1ª edição, Editora: Napoleão, 2017.
20. SEALE N.S., RANDALL R. The use of stainless steel crowns: a systematic literature review. *Pediatr Dent*. v. 37, n. 2, p. 145-60, 2015.